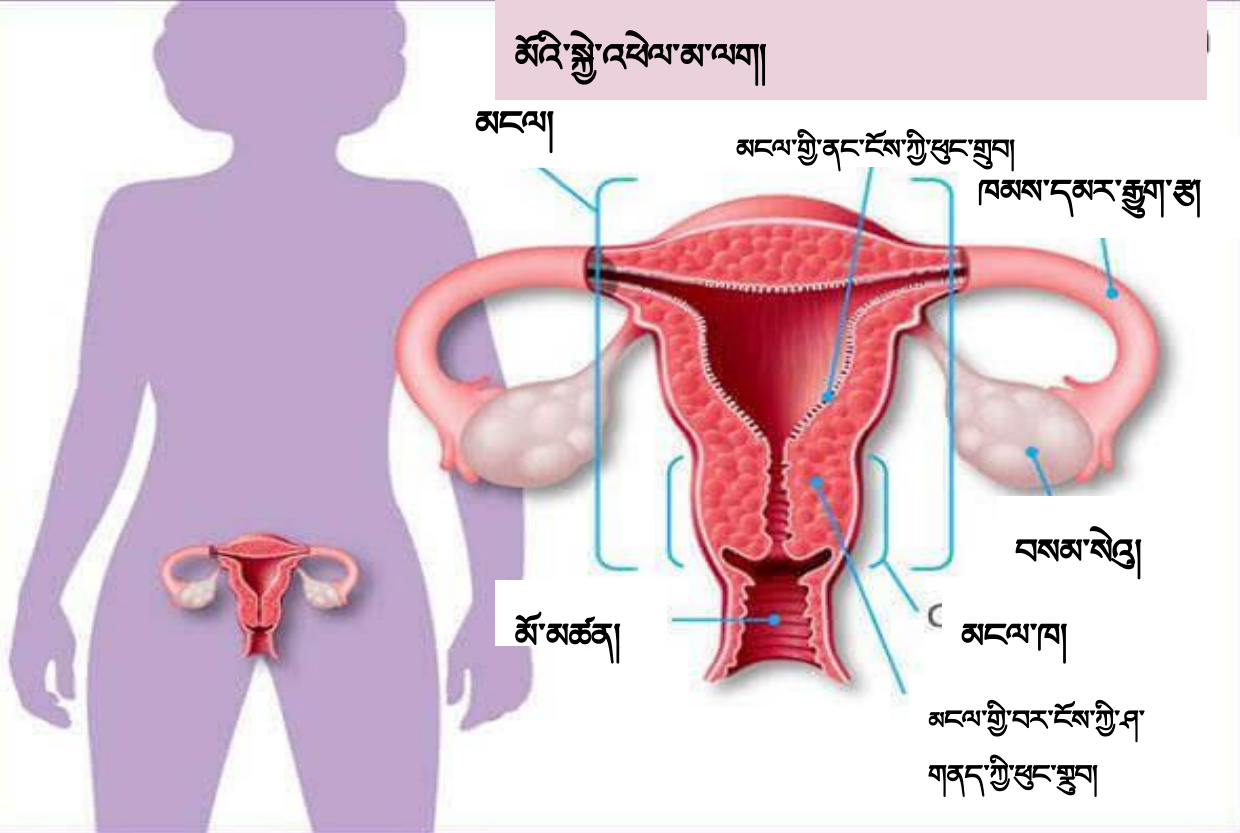


མོ་ནད་ལེའུ་ལས་མངལ་སྐྱོ་གྱི་སྐོར་མདོ་ཙམ་སློང་བ།

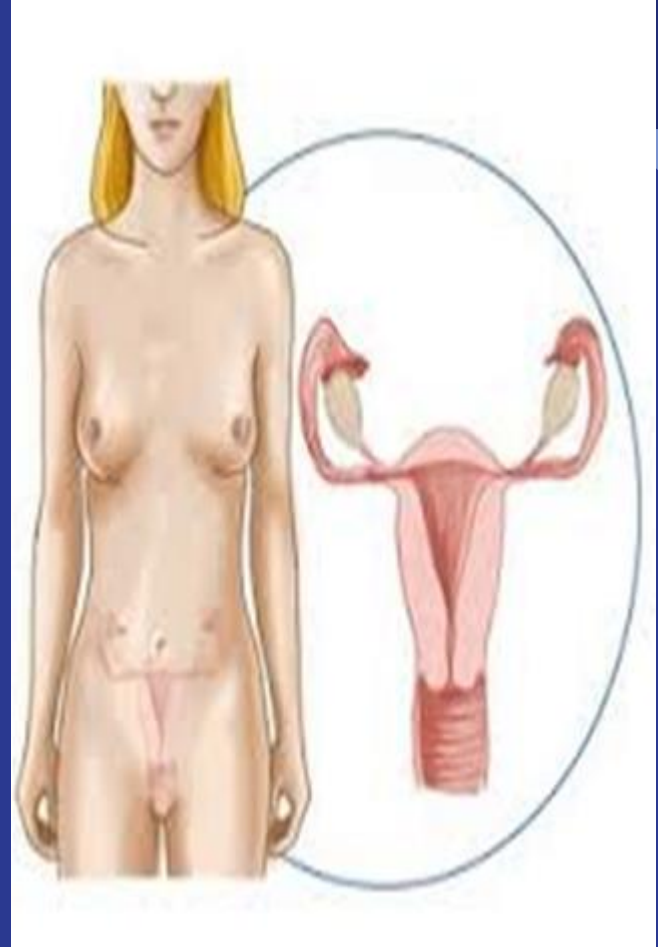
མོ་འུ་ལེའུ་ལས་མངལ་སྐྱོ་གྱི་སྐོར་མདོ་ཙམ་སློང་བ།



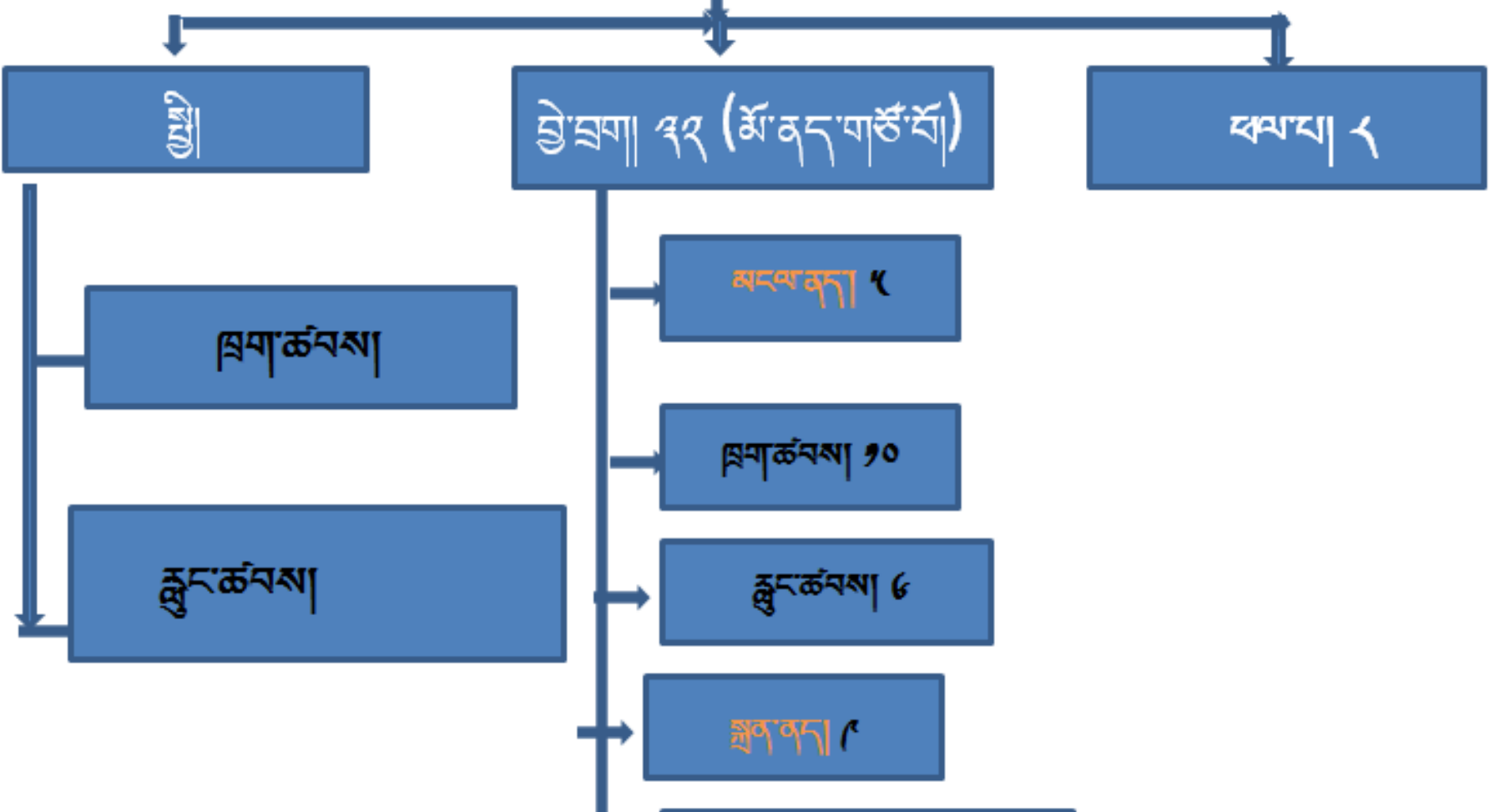
སྐྱོ་རམས་པ་བསོད་ནམས་དབང་མོ།
 ཉམས་ཞིབ་སྡེ་ཚོ།
 བོད་ཀྱི་སྐྱོ་རྩིས་ཁང་། (གསོ་བ་རིག་པ།)

ལུ་མེད་གྱི་ལྷན་གྱི་གྲུབ་ཆ།

- ལུ་མ།
- མངལ།
- ཟླ་མཚན།
- ལྷན་བྱུངས་བདུན་གྱི་ཕྱི་མ་ཁམས་དཀར་དམར་གཉིས་ཡོད།
- ཁམས་ཁམས་དཀར་པོ་ནི་མངལ་ལྡན་སྐབས་ལུ་མ་ལ་གྱིས།
- ཟླ་མཚན།
- བད་གྱི་རྣམ་གྲངས་མང་བ།



མཉམ་འབྲེས་ཀྱི་ལུགས་ལུགས་ཀྱི་འཕྲོ་ལྗོངས་

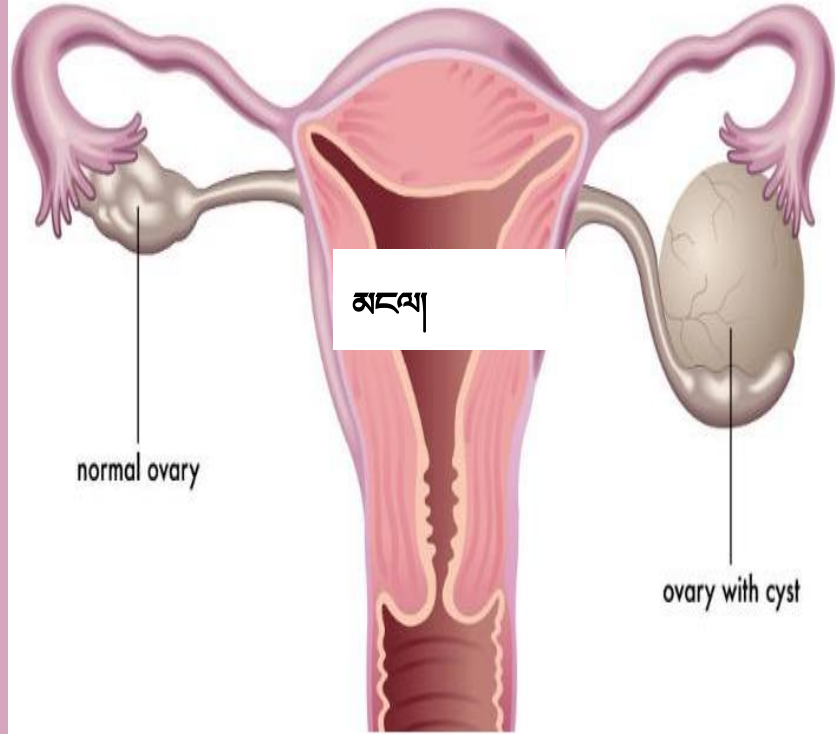


མངལ།

Uterus/ Womb

matka

མངལ་ཞེས་པའི་དོན་ནི། མི་དང་རྒྱ་མ་རྒྱ་བའི་སྲོག་ཆགས་
 མིའི་སྐྱེ་འཕེལ་གྱི་དབང་པོའི་ཆ་ཤས་སྐྱ་གུ་ཆགས་གནས་གྱི་
 མིང་སྟེ་ཁ་སྐད་དུ་བྱ་སྲོད་ཟེར།
 གནས། སྐང་པ་དང་གཞང་གི་བར་ན་གནས་ཡོད། ཤིང་ཉོག་
 ལའི་དབྱེབས་ཅན།
 མངལ་ལམ་བུ་སྒྲོད་དང་། བསམ་སེའུ་བཅས་གྱི་ཕྱི་ནང་བར་
 གསུམ་དེ་བཞིན་ཁམས་དམར་རྒྱ་བའི་བུ་ག་སོགས་ཉེ་འཁོར་
 ལ་གཉན་ཁ་རྒྱས་པའི་ནད།
 མངལ་ནད་ཉེས་པ་རྒྱུང་མཐིས་བད་ཀན་ཐྲག་བཅས་འདྲ་



མན་ངག་རྒྱུ་ལེན། ༥༩

།ཉལ་པོ་མང་པོ་མང་དུ་སྐྱུད་པ་དང།

།འབྲུག་འཛུགས་ལུ་བཅས་རྗེས་ལ་བས་སྐྱོད་ལོག།

།དེའི་མངལ་ནད་མ་ལུས་སྐྱེད་པར་བྱེད།།

མངལ་སྐྱོན་ནི་མངལ་སྐྱོད་དུ་གྲགས་ཆགས་པའི་ནད་རིགས་ཏེ་ནད་གསེས་བཅོས་སུ་རུང་མིན་གྱི་དབྱེ་བ་ཡོད་དོ།

སྐྱོན་ནད་ལེན་ལས། འདྲིལ་བས་སྐྱོན་རྣམས་བསྐྱེད་པར་བྱེད་པ་སྟེ། དངས་མ་མ་ཞུ་བ་འདྲིལ་བ་ལས་བྱུང་བའི་ནད་ཞེས། ལྷག་

ཚང་ལོ་ཚུ་བས། རྒྱ་ནི་མ་ཞུ་བ་ལས་བྱུང་། །ལུས་ཀྱི་ཕྱི་ནང་གང་རུང་དུ། །སྐྱོན་མཁྱེས་གོང་འབྱུང་འདྲིལ་བ་ལ་སྐྱོན་ནད་ཅེས་

སུ་བཤད་པ་ཡིན།

ཉམས་ཡིག་བརྒྱ་ཚུ་ལས།

འདདོ་ཆགས་དབང་གིས་མངལ་གྱི་ཐུག་ནད་འཕེལ།

ཤིང་པ་མན་ཆད་རུས་པ་འཁོལ་ཞིང་ཚ།

རྒྱ་ཞབས་ལྗང་དུབ་རོ་རྒྱབ་མཚན་དྲི་གཟེར།

ཟླ་མཚན་འཇག་གམ་འབྱིལ་ལས་སྐྱན་དུ་འགྱུར།

སྐྱུ་མ་མ་བཞིན་དུ་ན་བར་འགྱུར་བ་ཡིན། །

གཙང་སྟོང་དར་མ་མཐོན་པོའི་ཟིན་ཏིག་ལས། །

སྐྱོན་ཞེས་བྱ་བའི་མཚན་ཉིད་ནི།


ཕོ་བའི་མེ་དྲོད་ཉམས་ལས་བྱུང་།

མཉམ་གནས་རླུང་གིས་མ་བྱེད་དང་།

ལྷན་བྱེད་དག་གིས་ཟས་མ་འདྲུལ།

བད་ཀན་བེ་སྐྱབས་ཕོ་བར་ཆགས།

མ་ཁྱུ་དངས་སྟོགས་མ་བྱེད་པ། །




ལྗོངས་སྐྱོན་ཕོ་ཕོ་ལོང་དང་མངལ་དུ་གནས།

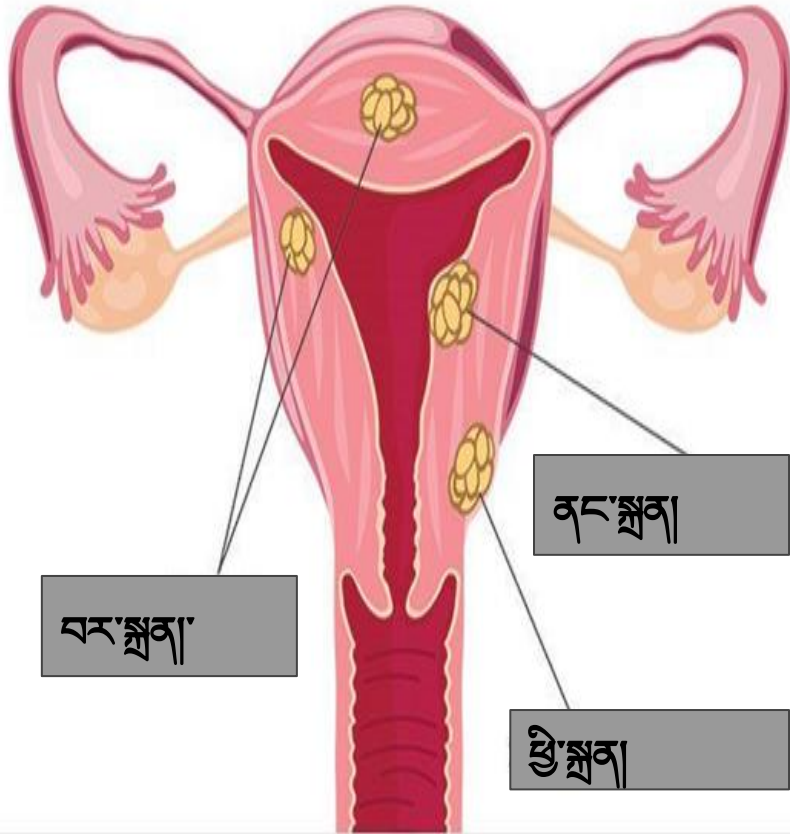
ལྗོངས་སྐྱོན་ཕོ་ཕོ་ལོང་མངལ་སོགས་སྣོད་སྣོད་བའི་ནང་དུ་རྒྱུང་སྟེགས་གསོག་བདེ་བས་རྒྱུང་གིས་སྐྱོན་གང་བརྒྱུད་པ་ནི་ལྗོངས་སྐྱོན་ཡིན།

།སྐྱོན་སྐྱོན་ཕོ་ཕོ་ལོང་མཆེན་མཆེར་མངལ་དུ་འབྱུང་།

མ་ཞུ་བ་ལས་ངན་སྐྱོན་འཕེལ་བདེ་ཞིང་འཕེལ་ལྗོངས་ལ། །ངན་སྐྱོན་དེ་ལ་བརྟེན་ནས་བེ་སྐྱབས་དང་མཁྲིས་སྐྱོན་སོགས་དང་
འདྲེས་པ་དྲོད་ཀྱིས་བཙོས་ཤིང་རྒྱུང་གིས་བསྐྱེལ་བ་ཡིན།



མངལ།



མངལ་སྐྱེ་བ།

ཁྱེད་མེད་བྱ་བཅས་ནང་སྐྱེ་བ་མངལ་དུ་འབྲི་ལ།
དེ་ཉིད་བྱ་བཅས་མངལ་གྱི་ཁྱེད་སྐྱེ་བ་ཡིན། །

སྐྱོན་ནད་དབྱུང་ཉུགས་བཤད་པ།

1. མངལ་སྐྱོན་ཚུ་བུར་ཅན། རྒྱ་སྤང་སྒོ། ཟླ་མཚན་དང་ཚུ་སེར་འབྲམས་པར་བྱེད།
2. བྲག་སྐྱོན་ཉེས་པོ། བྲག་རོ་འདྲིལ་བའི་བྱ་ཆགས་པ་སྟར་ཉེས་པ་སྟེ་དོག་དོག། རྒྱ་ཞབས་ལྡང་དུབ་ཅན་ན་བ།
3. ཤ་སྐྱོན་བེམ་པོ། དངས་མ་ཚུ་སེར་འཇགས་པའི་སྟེགས་མ་འདྲིལ་བས་མཁལ་ཏེ་ཆད་སྟམ་བྱེད་མ་ལྷུ་བ། མཚང་ར་མི་
ཐེག་པ། རྒྱ་ཞབས་ན་གཟེར་ལྡང་དུབ་དང་དྲི་ཚུ་བབས་དགའ།
4. མེན་སྐྱོན། ན་ཚུང་སྐབས་ཆགས་པ་སྤྱད་དྲག་ནས་མངལ་འབྲམས་མངལ་ནད་སྐྱོན། བྲག་ནག་འཇགས། དྲི་ཚུ་སྟེ།
5. སོ་སྐྱོན་རེམས་པ། ཆགས་པ་སྤྱད་དྲགས་ནས་མངལ་ནད་དུ་བྱགས་པོ་དང་མཁེགས་པོར་ཆགས་ནས་ལུས་ཤ་སྐྱེར་མི་འདོད།
དབྱགས་ཉལ། སྤྱིང་མི་བདེ།

6. སྐྱོན་རོ་ནག་པོ། འུ་བཅས་རྗེས་ཁྲག་རོ་ལས་ནས་འདྲིལ་བ། ཤ་མདོག་འགྱུར། ཚིགས་གཞི་རྣམས་སྐངས་
ཤིང་ལུས་ཀྱི་ཤ་ཚོར་ཚུང་།

7. ཅ་སྐྱོན་ཡིང་བ། འུ་བཅས་རྗེས་ཅ་ལ་སྐྱོན་ཆགས་བ། ཤ་རུས་ཁོལ་ཞིང་ན་བ།

8. ས་བོན་སྐྱོན། རླུས་པའི་ས་བོན་འུ་མི་ཆགས་མི་བྱལ་བ་སྐྱོན་ཅན་འུ་མེད་ཀྱི་མངལ་དུ་འདྲིལ་ནས་ཤ་རུས་
འཇིག་བ་སྟེ་གཞིག་བ་སྟེ་མ།

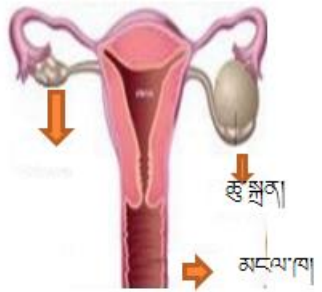9. ཁྲག་སྐྱོན་ཟ་ཁྲ། འུ་རོ་མངལ་དུ་ལུས་པས་དེ་ཉིད་ཕྱིར་བཏོན་རྗེས་ཁྲག་རོ་རྟིང་བ་ལུས་ནས་ཁྲག་སྐྱོན་
ཆགས་ནས་ཟ་ཁྲ་ཅི་ཅན་ཕྱིར་འཇོག། ཁོང་བ་སྐྱོ་ཞིང་རྒྱ་ལོང་འཕྲོག་པར་བྱེད།

ཀུན་གྲང་བྱིས་བ་ཆགས་སྟར་སྐྱོ་ཞིང་འདྲིལ། །སྐབས་སུ་སྐྱོ་ཞིང་ན་གཟེར་ཚུ་སེར་འཇོག།

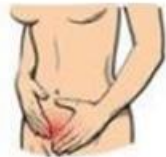ནད་རྟགས་སྒྲི།

- ནད་འདི་ཐོག་མའི་སྐབས་སུ་ནད་རྟགས་གསལ་པོ་མེད།
- རིམ་བཞིན་སྐྱེ་ཆེར་རྒྱས་པའི་སྐབས་སུ་རྒྱ་ཞབས་སྒྲོས་ནས་ཆེན་པོ་ཆགས་པ།
- ལག་བས་རེག་དུས་རྒྱུ་རྒྱུ་ཡོད་པ།
- སྐྱེ་དེ་ཆེར་རྒྱས་པའི་རྒྱུ་གཅིན་ཁ་སྒྲི་བ། ཡང་ན་གཅིན་གཏོང་དཀའ་བ།
- རྒྱུ་པ་དང་རྒྱུ་པ་ན་བ།
- སེམས་ཁམས་འགྱུར་སྒྲོག་ཆེ་བའམ་ཡང་ན་ཡིད་ལྷག་པ། སེམས་ངལ། སེམས་འཚབ།

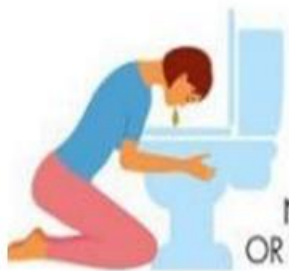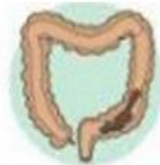- ཟླ་མཚན་མི་སྟོམས་པ། དེའི་རྒྱུན་པས་བྱ་ཆགས་དཀའ་བ།
- ཏུས་ཐོག་སྤུན་བཅོས་མ་གནང་ཚེ་ཟ་ཁུ་གཅིན་སྟེ་ནད་གཞི་དང་། སྟེང་ནད། ལྷག་ཞག། མངལ་འབྲས་ལ་སོགས་པའི་ནད་གཞི་ན་བའི་ཉེན་ཁ་ཆེ་བ་ཡོད།
- ནད་དེ་སྟོང་རྒྱུན་མང་དག་ཡོད་པའི་ནད་ནས་གཅིག་ནི་རིགས་རྒྱུད་ལས་བྱུང་བ་ཡིན།
- ལྷུ་མ་མའི་གནས་སྐབས་སུ་ཕྱ་གུ་མང་པོ་ཤོར་བ་དང་། ལྷུ་མའི་གནས་སྐབས་གཅིན་སྟེ་ཟ་ཁུའི་ནད། ཟླ་བ་མ་ཚང་གོང་ཕྱ་གུ་བཅོལ་བ་བཅས་བྱུང་གི་དུ།



ལུས་ལྗང་མའང་ལ་འདི་ལྷན་གཤམ་ཆེད་པ།



མའང་ལ་ལྷན་སྒྲུབ་ལྷན་གཤམ་ཆེད་པ།



ཞེ་མེར་ལྟམ་ཤིག་ལྷན་པ།



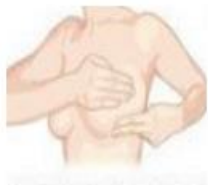མོ་བ་ལྷོས་འགྲིངས་ཅན།



གཅིན་ཁ་ལྷོ་བ།



མཚན་མ་ནས་ཁྲག་ལོན་པ།



ལུ་མ་མཉེན་པོ།

ནད་རྟགས་བྱེ་བྲག།

རྒྱ་གི་མངལ་ནད།

- ★ མངལ་གནས་སུ་ཚོར་བ་ཞན་པ་དང་།
- ★ བྱ་སྡོད་རེག་ཚོར་མེད།
- ★ གཅིན་ཁ་སྡེ་བ།
- ★ གཅིན་ལམ་དང་། རྒྱ་ཞབས་ན་བྱུག་ཅན།
- ★ རླ་ཚན་འབྲམས་པའམ་ཡང་ན་ཡུན་རིང་འབྲམས་པ། རླ་མཚན་མ་བབས་པ།
- ★ མངལ་སྐྱུ་ལྟ་སྐྱུ་དེ་མིན་སྐྱུ་རེགས། བྱ་སྡོད་མངལ་ཁའི་སྡེང་སྐྱང་པ། བྲང་གཞི་ཚུ་ལྟར་འཛགས་པ་
དང་། ཟ་མཚན་སྐྱ་ལ་སྐྱ་སོབ་ལྟར་ཉུང་ཉུང་བབས་པ།
- ★ རྒྱ་སྐྱུ་འཕེལ་འགྲིབ་བྱེད་པ་ཡིན།

ནད་ཉལ་སྤྱོད་ལུགས་ལྟུང་།

མཁྲིས་པ་ལས་གྱུར་བའི་མངལ་ནད།

- ★ ལྷ་མཚན་ཁ་མདོག་ནག་ཞིང་སེར་གྲེས་ཅན།
- ★ ལྷ་མཚན་དྲི་ངན་པ།
- ★ མངལ་གནས་སྤྱི་ཚེ་ཤར་ཅན།
- ★ ལྲས་པོའི་དྲོད་འཕེལ་བ།
- ★ ལྷ་མཚན་ནག་མདོག་འདྲ།
- ★ ལྷ་མཚན་པགས་མདོག་སེར།
- ★ ལྷ་མཚན་དང་ཆེ་ལ་དང་ག་ཞན་པ།
- ★ མཁྲིས་སྐྱེན་མིག་ཚུ་སེར་ལ་ཚ།

བྱུང་།

- ★ ལྷ་མཚན་ལྷན་དེང་སྤྱི་མཚན་ནས་འབྱུངས་པ།
- ★ རོ་སྤྱོད་ན་གཟེར།
- ★ ཞེ་མེར། མགོ་ན་བ་དང་།
- ★ མིག་མདོག་དམར།

ནད་རྟགས།

བད་ཀན་ལས་གྱུར་བའི་མངལ་ནད།

- ★ བད་ཀན་ནི་རླུང་འབྲུགས་པ་དང་མཁལ་དྲོད་
ཉམས་པ།
- ★ མཁལ་རྐྱེད་ན་གཟེར་ཅན།
- ★ ལྷས་སྦྱང་དྲོད་ཉམས་པ།
- ★ མངལ་དང་མཚན་མའི་གནས་སུ་བ་འབྲུགས་ཅན།
- ★ གྲང་གཞི་འབྱུར་བལ་ཅན་འཛྲགས།
- ★ བད་སྐྱོན་རྒྱག་ཚུང་ཚ་དལ་ཚུ་མདོག་སྐྱུ།

གོང་གི་མངལ་ནད་ནི་ཕལ་ཆེར་ལྷས་འཚོ་ཆེ་
བ་རྣམས་ལ་འབྱུང་བ་མང། དེ་བཞིན་ནད་
གཞི་འདིའི་རྐྱེན་སུ་མི་བཙལ་བ་ཡང་གྱུང།

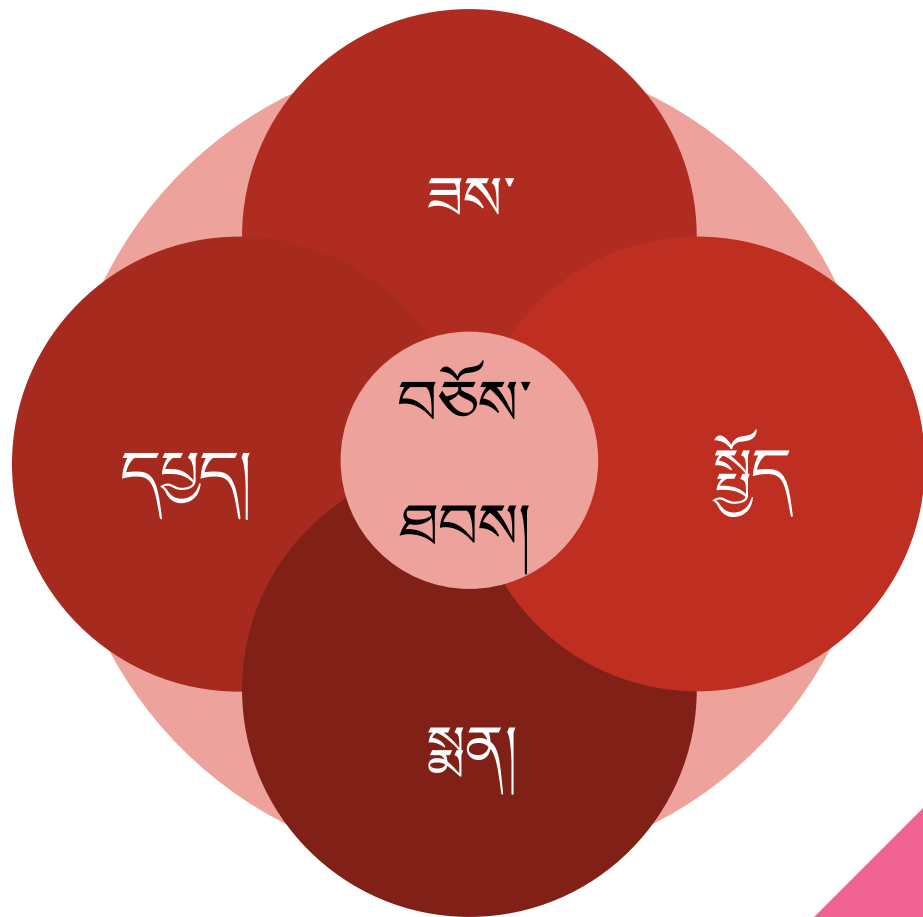
བརྟམ་ཐབས།

ཙ།

སྐྱོན་ཀྱི་ཙ་ཚུང་སྤྱི་ཏྱགས་ལན་ཅིང་ལས།

ཚུ།

ཚུ་ལ་སྐྱོན་ཐིགས་ཉ་མིག་འབྱུང་བ་དང་། གང་ལ་སྐྱོན་ཡོད་སྟེང་དུ་
དྲེག་བ་ཆགས།



བཟུང་སྒྲིབ་སྒྲིབ།

རྒྱུད། རྒྱུད་ལ་འབྲི་ཡི་འོ་མ་མར། ལྷག་གི་ཤ་ཁུ་བསྐྱེན་པར་བྱ། ལྷུ་མ་བཅུད་ལྡན་པ་ཁ་བཟུང་། དཔེར་ན། ལུ་རམ། མར་རྩིང་། ལྷུངས་དཀར་ལྷུ་མ། སྒྲིབ་པ། གཙོང་། འོ་མ། ཚེལ་མེད་
པའི་ཤ་རིགས། ཆང་། ལུས་ཁུ། །གནས་དྲོད་སར་ཡིད་འོང་གོགས་བསྐྱེན་དགོས།

མཁྲིས་པ། མཁྲིས་སྐྱེན་སྐྱེས་སའི་ཤ་ཁུ་ལ། བ་ཡི་འོ་མ་མར་རྩིང་བསྐྱེན་བསེལ་ལ་ཡང་བའི་ཁ་བཟུང་རིགས་བསྐྱེན་དགོས། དཔེར་ན། མར་གསར། ཞོ། བ་འམ་རའི་འོ་མ། ར་ཤ།
ནས་དང་གོ་སོགས་ཀྱི་ལྷག་པ། རྒྱུ་སྐྱེལ་གང་དང་རང་བྱུང་རྒྱ་གཉེན་རིགས། རྒྱུ་ཏུ་དལ་བ་དང་བསེལ་སར་གནས་དགོས། ཚེལ་བཅག་སྒྲིབ།

བད་ཀན། བད་ཀན་ར་ཤའི་ཁུ་བ་ལ། ར་ཡི་འོ་མ་མར་རྩིང་བསྐྱེན། ཁ་བཟུང་དྲོད་ལ་ཡང་བའི་རིགས་བསྐྱེན། དཔེར་ན། ཁ་བཟུང་ལ་རྩེན་པ་མ་ཡིན་པ་དྲོད་ལ་འཚོད་པར་བཙོ་བས་
རིགས། སྒྲིབ་ཚེ། འབྲུ་རིགས་སྐྱེན་པ། ཉ་ཤ། དང་རྒྱུ་སྐྱེལ་རིགས་བསྐྱེན་དགོས།

དུས་རྒྱུན་བཟུང་ཚོད་རན་པར་བྱ། ཚེལ་བཅག་རན་པར་བྱ། དུས་ཚོག་གཉིད་ཉལ་དགོས། དུས་ཚོག་སྒྲིབ་དང་གོམས།



འཕྲིན་ལམ། ཡིད་བདེ་བག་ཤེབས་སུ་
གནས་དགོས། མདོར་ན་མའི་ལུས་བྱངས་
འཚོ་བཅུད་ལྡན་ཞིང་ཉེས་པ་རྒྱང་འཕེལ་
ཟད་འཕྲུགས་གསུམ་དུ་མ་གྱུར་བ། ཉི་མར་
བསྐྱོད། བསེལ་དྲོད་སྣོམ་པར་ལུས་ཀྱི་རྩོལ་
བཅག་རན་པར་བྱེད་པ།



ཕྱུག་



ཐང་།



ཕྱེ་མ།




སེལ་བྱ།

རྒྱུང་། ཚ་རྒྱུང་། ༢༠ ཞལ་བྲག། ༡༩ འོལ་སེ། ༢༥ ཐང་ཆེན། ༢༥ གུར་གུམ། ༤ ཐང་ཆེན། ༢༥
གུར་གུམ། ཞལ་བྲག ༡༩ སེལ་བྱ་དངས་གནས།

འོལ་སེ། ༢༥ གུམ་སེལ། ༡༩ གུམ་ལྷུང་། རྒྱ་མམ། ༡༩ ལྷ་མཚན་སྐབས་ན་ལྷག་
ཅན་དང་རྒྱ་ལབས་ན་ལྷག་ཅན། ལྷ་མཚན་འབྱམས་པ། ལྷ་མེ་ཆགས་པ།
ཞི་བྱེད། ༡༡ ཞི་བྱེད། ༦ གུམ་སེལ་༡༩ དང་སྐྱེན་བཞེས། གུམ་གསང་། རྒྱ་
སྐྱེན། ཡང་ན་མངལ་གནས་སུ་སྐྱེན་སེལ་ཆགས་པ། ལྷ་མཚན་རྒྱུན་ལྷན་ཡོང་
བའི་བྱིར། མངལ་གནས་སུ་གཉེན་ཁ་དང་ཚ་ཤར་ཅན། ལྷ་སྐྱོད་ཀྱི་རུས་
སྐྱོབས་འཕེལ་བྱིར།

སེལ་བྱ་ཉི་དཀྱིལ། གོ་ཡ། ༢༤ དང། སེལ་བྱ་ཀུན་བདེ། མཁལ་
དྲོད་ཞན་པ་དང་། ལྷག་གི་འཁོར་རྒྱལ་ཆེད། ལྷུལ་རྒྱ་རྩལ་སྐྱོམས་
བྱིར། **(hormone balance)**

གོང་གི་སྐྱེན་ལྷེད་དུ་རྒྱུང་བསྐྱོན་བྱིར་རྒྱུང་སྐྱེན། ཚངས་སྤྱ། ཨར་སྤྱ།
བི་མ་ལ། ཨར་ཚོས། སྐྱོག་འཛོན། ༡༡ ལ་སོགས་ནད་བའི་ཁམས་
དང་གནས་བབས་ལ་ཞིག་ནས་གཏོང་དགོས།



མངལ་ནད།

གཡུ་རིལ། ༡༩

འོལ་སེ། ༢༥

སར་བྱང་།

ཨ་རྩ། ༡༠

པད་རག།

ཨ་བྲག། ༡༩

རྩ་བ་ལྗེ་སྐྱོན་མར།

མངལ་སྐྱོན།

ཞེ་བྱེད། ༡༡

བདེ་སྐྱུག།

སེ་འབྲུ་ཉི་དྲུལ།

འོལ་སེ། ༢༥

སྐྱོན་བཤེག།

ཞེ་བྱེད་ ༡༡ ཅེས་སྐྱུ་གྲགས།

།པན་ཡོན་མོ་ནད་ཁྲག་སྐྱོན་བཤེག།

།བྱ་དང་ཤ་མ་ཐོགས་པ་འབྱིན།

།བྱུང་པར་བཅས་རྗེས་མོ་ནད་ལ།

།འདི་ལས་སྐྱུག་པ་འི་གདམས་པ་

མེད།

འི་བྱེད་ཀྱི་ཉམས་ཞིབ་གྲུབ་ཐོན།

Evidence-Based Complementary and Alternative Medicine

Volume 2012, Article ID 794164, 9 pages

<http://dx.doi.org/10.1155/2012/794164>

Review Article

The Tibetan Uterotonic Zhi Byed 11: Mechanisms of Action, Efficacy, and Historical Use for Postpartum Hemorrhage

Rebecca Lynn Coelius,¹ Amy Stenson,² Jessica L. Morris,³ Mingji Cuomu,^{4,5} Carrie Tudor,⁶ and Suellen Miller^{7,8,9}

¹School of Medicine, University of California, San Francisco, 50 Beale Street, Suite 1200, San Francisco, CA 94105, USA

²Department of Obstetrics and Gynecology, David Geffen School of Medicine, Center for the Health Sciences, University of California, Los Angeles, 10,833 Le Conte Avenue, Los Angeles, CA 90095, USA

³Safe Motherhood Program, University of California, San Francisco, 50 Beale Street, Suite 1200, San Francisco, CA 94105, USA

⁴The Institute for Social and Cultural Anthropology, University of Oxford, 386 London Road, Headington, Oxford OX3 8DW, UK

⁵Tibetan Medical College, Lhasa, Tibet 850000, China

⁶School of Nursing, The Johns Hopkins University, 525 N. Wolfe Street, Baltimore, MD 21205, USA

⁷Department of Obstetrics, Gynecology, and Reproductive Sciences, University of California, San Francisco, 50

 Abstract

 Full-Text PDF

 Full-Text HTML

 Full-Text ePUB

 Full-Text XML

 Linked References

 Citations to this Article

 How to Cite this Article

 Order Reprints

<https://www.sciencedirect.com/science/article/pii/S1526952308003784>

གཡུ་ཁྲུང་དཀར་བསྐྱོན་ཉམས་ཞིབ་གྲུབ་ཐོན།

RESEARCH ARTICLE

Open Access



The traditional Tibetan medicine *Yukyung Karne* exhibits a potent anti-metastatic activity by inhibiting the epithelial to mesenchymal transition and cell migration

Tenzin Choedon^{1,2}, Ganeshan Mathan² and Vijay Kumar^{1*}

Abstract

Background: In Traditional Tibetan medicine, *Yukyung Karne* has been used for the treatment of ovarian cancer. Though *Yukyung Karne* has been reported to be clinically effective, the molecular mechanism of its anti-metastatic action remains elusive.

Methods: The cytotoxic property of *Yukyung Karne* was evaluated by crystal violet staining while its ability to induce ceramide production was analyzed by sphingomyelinase assay. The anti-metastatic property was investigated using adhesion, invasion, migration and colony formation assays. The effect of *Yukyung Karne* on the expression of extracellular matrix components, and epithelial and mesenchymal markers were evaluated by confocal microscopy and western blotting.

Results: *Yukyung Karne* exhibited a strong anti-metastatic property by significantly reducing the invasion, migration and colony formation ability of ovarian cancer cells. Besides it inhibited the levels of biomarkers involved in epithelial to mesenchymal transition such as down-regulation of vimentin and N-cadherin and up-regulation of epithelial E-cadherin. *Yukyung Karne* also induced the neutral sphingomyelinase II (nSMNaseII) enzyme activity that is known to hydrolyze sphingomyelins into pro-apoptotic intracellular molecule ceramide.

Conclusions: The study provides some compelling evidences supporting the anti-metastatic potential of *Yukyung Karne* which strongly suggests its possible usage as a promising alternative medicine. Thus, *Yukyung Karne* may be used as an anticancer and anti-metastatic agent along with other conventional anticancer therapeutics to increase their efficacy.

Keywords: *Yukyung Karne*, Traditional Tibetan medicine, Metastasis, Cell migration, Epithelial mesenchymal transition, Extracellular matrix

<https://bmccomplementmedtherapies.biomedcentral.com/articles/10.1186/s12906-015-0707-3>

དཔྱད།

རྒྱུད་ལས། མོ་མཚན་ལེན་ ༥༧

མངལ་ནད་པལ་ཆེར་རྒྱང་ཡིན་པས། །སྦྱུ་འཚོས་

འཇམ་ཚི་དུགས་ཀྱི་གསོ་བར་བཟུགས།

།རྟལ་དུ་བསྐྱུ་བྱུག་སྦྱོང་བྱེད་གས་ངལ་རྒྱང་།

།འཇོམས་བྱེད་མགོ་རྒྱང་ན་བ་ལ་བསྟེན་བྱ།

ལུམས། བསྐྱུ་མཉེ། རྒྱ་ཚན།

དུགས་པ། ལུམས། ཟངས་བུམ། ཉོར་མེ། མེ་བཙའ།

རྒྱབ་ཀྱི་སྐལ་ཚོགས་གསང་ ༡༩ བུ་མེད་ཀྱི་མངལ་མངལ་

དང་འབྲེལ་བའི་མེ་བཙའི་གསང་དམིགས། དེར་མེ་

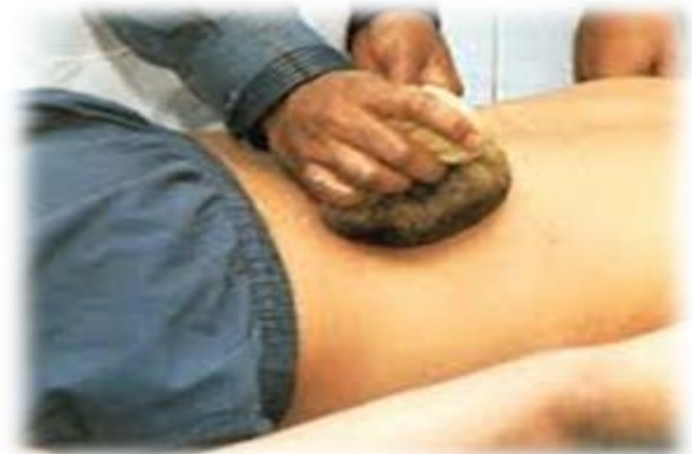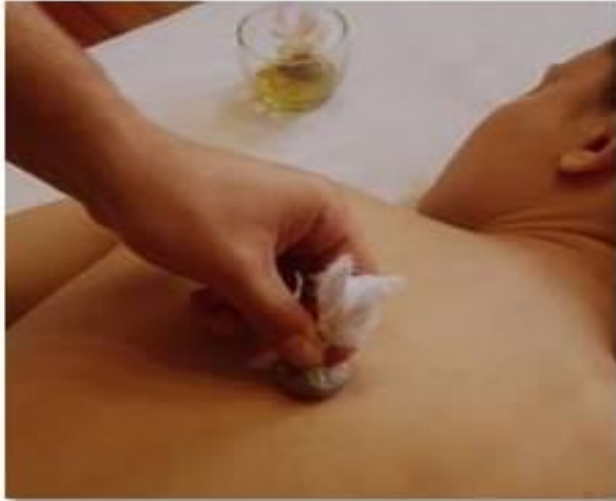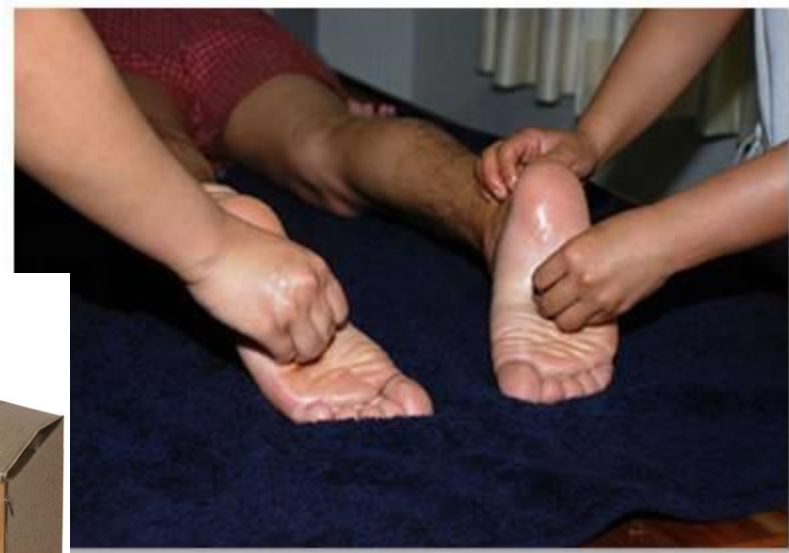བཙའ་བཞག་ན་མངལ་ཐྱག་ལུས་པ་དང་། མངལ་སྐྱོན་གྱི་

ནད། མངལ་དུ་གང་རྒྱང་རྒྱས་པ་སོགས་ལ་པན།

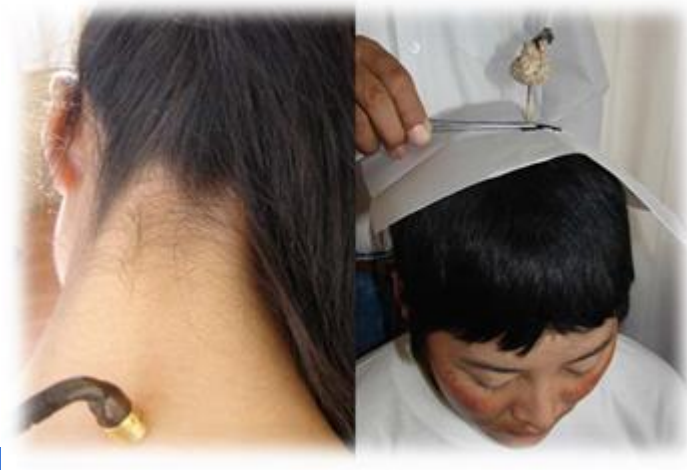

རྒྱ་གསུམ་པ།

- རྒྱ་གསུམ་རྒྱ་མཚན།
- རྒྱ་གསུམ་མཚན་ལ་བཞི།
- རྒྱ་ལྗང་པ།



མེ་བཙའ།



རྒྱུ་གྱི་སྒྲུབ་ཚེ་གསལ་གསལ་ ༡༣ བུ་མེད་གྱི་
མངལ་མངལ་དང་འབྲེལ་བའི་མེ་བཙའི་
གསལ་དམིགས། དེར་མེ་བཙའ་བཞག་ན་
མངལ་བྲག་ལུས་པ་དང་། མངལ་སྐྱོན་གྱི་
ནད། མངལ་དུ་གྲང་རྒྱུད་རྒྱས་པ་སོགས་ལ་
ཕན།

ཕྱི་རྒྱུད་དབྱུང་ལྡན་མེ་བཙའ། ༢༡

།བརྒྱ་གསུམ་བསམ་སེུ་གསང་སྟེ་ཁུ་བྲག་
རྒྱུགས།

།མངལ་སྐྱོན་སེམས་འཕྲོ་གྲང་རྒྱུད་རྒྱས་ལ་
གདབ།

།བརྒྱ་བཞི་མཁལ་གསང་མཁལ་མའི་གྲང་
ནད་སེལ།

།བཙེ་ལྡན་དོན་སྦྱོང་སྦྱི་གསང་གྲང་རྒྱུད་སེལ།

།བརྒྱ་དུག་ལོང་གསང་ལུང་འཕྲོག་སྐྱོན་ལ་
གདབ།

མེ་གཙའི་གསང་དམིགས།

རྩེད་གསང་། རྩེ་ཚིགས། ༡

ཤོག་རྩེད་གསང་། རྩེ་ཚིགས། ༤

ལྷིང་གསང་། རྩེ་ཚིགས། ༧

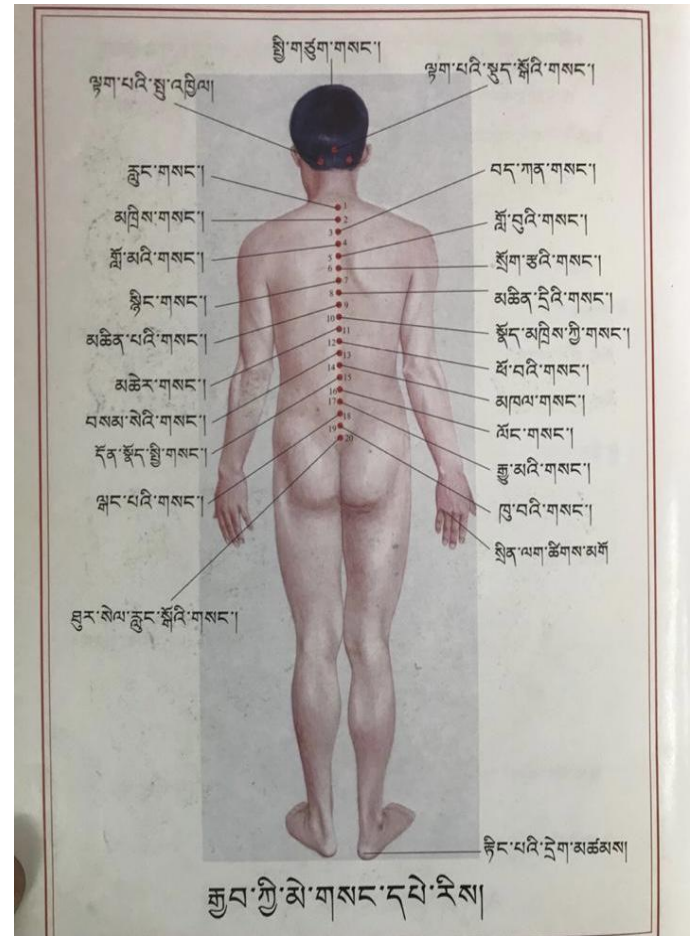
བསམ་སེའུ་གསང་། རྩེ་ཚིགས། ༡༣

མཁའ་མའི་གསང་། རྩེ་ཚིགས། ༡༤

དོན་རྩོད་སྤྱི་གསང་། རྩེ་ཚིགས། ༡༥

ལོང་གསང་། རྩེ་ཚིགས། ༡༦

གཞུག་རྩེ།



གཏང་།

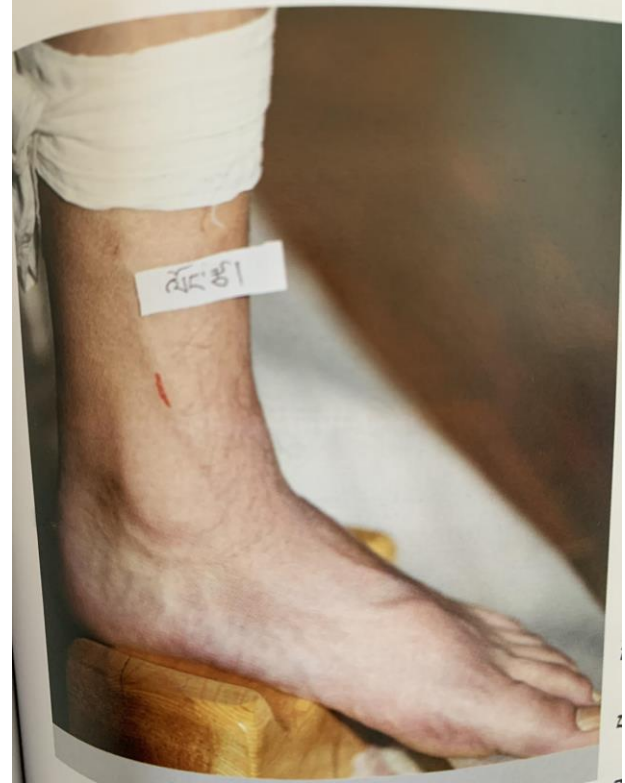ལོང་ཚ།

ལོང་ཚ། བསམ་སེའུ་འབྲེལ་བའི་ཚ།

གཏང་གནས། ཀང་པའི་ནང་ལོང་གི་གོང་དུ་ཡོད།

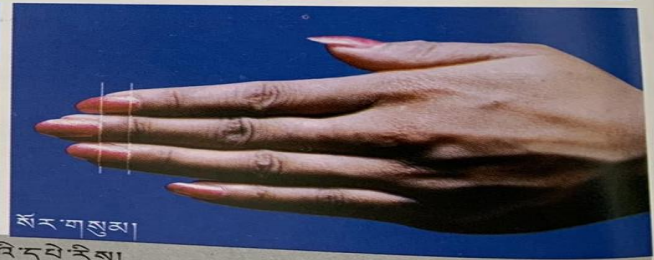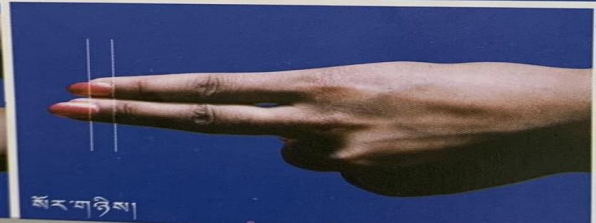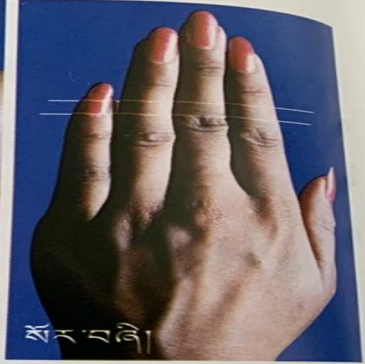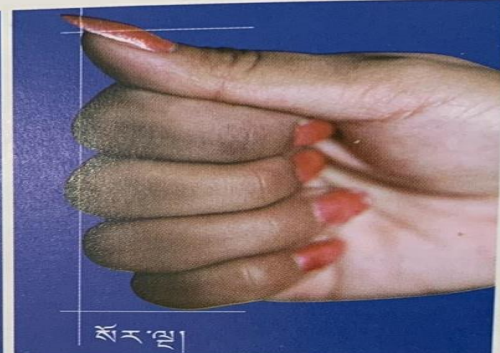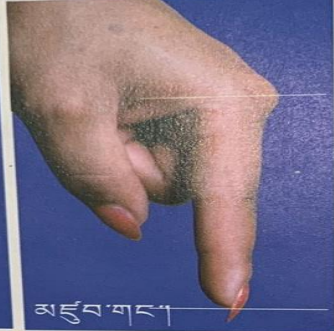
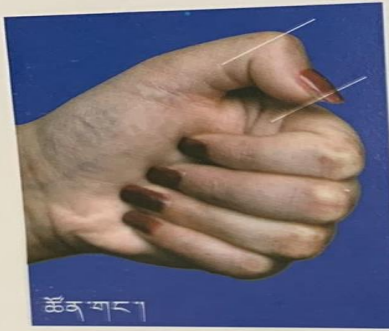གསང་གཞལ་ཚུལ། ནང་ལོང་རུས་འབྱུར་མགོ་ནས་

གྱེན་དུ་ཚོན་གང་གཞལ་བའི་མཚམས་སུ་གདབ་དགོས།



གསང་གཞུང་གི་ཚད་གསལ་བའི་དཔེ་རིས།

ཚད་གཞི་ལྟར་བྱེད་ཀྱང་ཚུངས་པར་བཤུགས།
 ཚད་གཞི་ལྟར་བྱེད་ཀྱང་ཚུངས་པར་བཤུགས།



དཔེ་མཚན 005 གསང་གཞུང་གི་ཚད་གསལ་བའི་དཔེ་རིས།

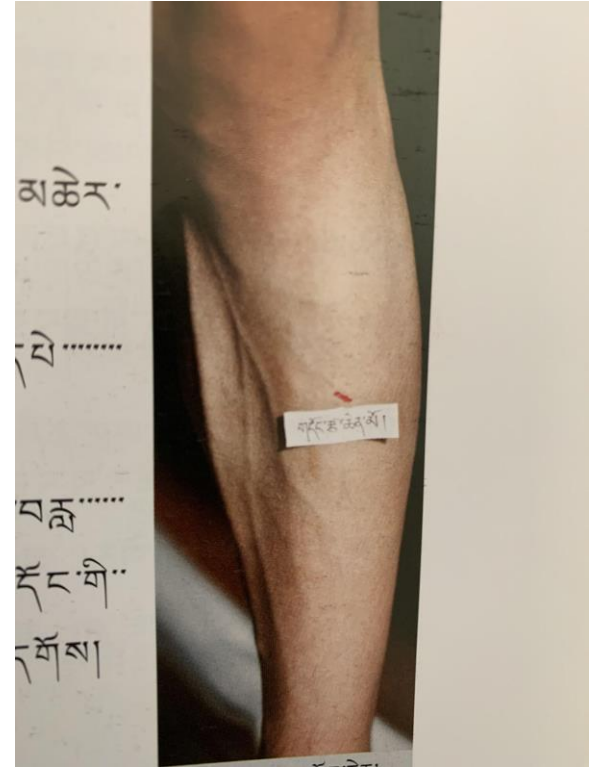
དེ་དག་གི་འབྲེལ་བ་ནི།
 ཚག 1=ཚུན 2=མཚུལ

ཚུན 1=མཚུལ 2
 མཚུབ 1=ཚུན 3=མཚུལ 6

མཚུལ 1=ཚུན 2
 མཚུལ 1=ཚུན 4
 མཚུལ 1=མཚུལ 5

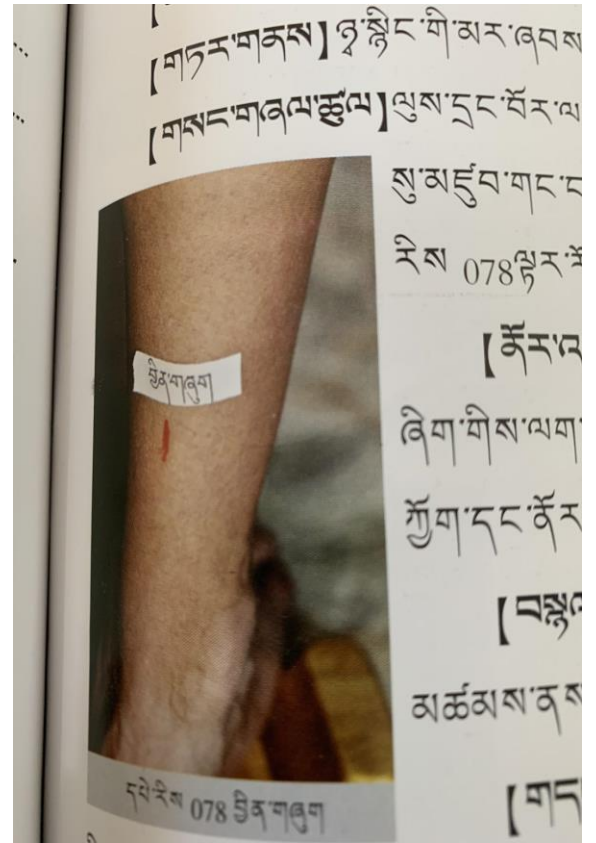
གདོང་ཅ།

མིང་གྱི་རྣམ་གྲངས། ལུ་སེར་གདོང་ཅ། ལུ་སེར་ནག་པོའི་
གདོང་ཅ། མཆེར་མཁྲིས་འདོམ་པའི་ཅ་ནག།
གཏར་གནས། ངར་གདོང་གི་སྦྱང་དུ་ཡོད།
གསང་གཞལ་ཚུལ། ཕྱི་ལོང་དང་ནང་ལོང་གཉིས་གྱི་བར་
དྲུག་ལ་ནས་ཡང་སྦྱང་འདི་ཕྱོགས་སུ་ཆག་གང་ངམ་སོར་
བཞི་གཞལ་བའི་མཚམས་སུ་གདབ་དགོས།



བྱིན་གཞུག།

མིང་གི་རྣམ་གྲངས། མཁལ་མའི་ཅ།
གཏར་གནས། ཉུ་སླིང་གི་མར་ཞབས་སུ་ཡོད།
གསང་གཞལ་ཚུལ། ཉིང་པའི་དྲེག་མཚམས་ནས་སྦྱིད་
འུགས་ངོས་སུ་མཚུབ་གང་ངམ་ཚོན་གསུམ་གཞལ་བའི་
སར་གདབ་དགོས།



འབྲེལ་ལུགས་ཀྱི་འཛིན་རིམ་ཀྱི་ལྟུང་ལྟོགས།

ལོ་ལྔ་ལྷན་པོ་ ༠༧ ༢༢ མཐུན་ཤིང་། ལྷན་པོ་གཞིར། མཐུན་ཤིང་གི་ལྟོགས་ལྟར།
གཞིར་ཆེ་བ། ལྟོགས་ཤིང་།

སྐབས་བཅའ་སྐབས་ ༡ ལྷན་པོ་ ༡༠ ལྷན་པོ་(ལྷན་པོ་གཞིར) ལོ་ལྔ་ ༦ ལོ་ ༢༠༡

༢༠༡༣ ༡༡ ༡༤ ལྷན་པོ་ལྷན་པོ་ལྷན་པོ་ལྷན་པོ་ ༣ ལོ་ལྔ། མཐུན་ཤིང་གི་ལྟོགས་ལྟར།

སྐབས་བཅའ་སྐབས་ ༡ ལྷན་པོ་ལྷན་པོ་ལྷན་པོ་ ༡༧ (༢ ལྷན་ ༡) ལྷན་པོ་
༡༤ ལོ་ ༡༥

ལོ་སྐབས་ ༡

ལོ་ལྔ་ལྷན་པོ་ལྷན་པོ་ལྷན་པོ་

༢༠༡༣ ༡༢ ༠༧ ལྷན་པོ་ལྷན་པོ་

༢༠༡༤ ༠༡ ༠༢ ལྷན་པོ་ལྷན་པོ་ལྷན་པོ་ལྷན་པོ་
ལྷན་པོ་ལྷན་པོ་ལྷན་པོ་ལྷན་པོ་ ༣༠*

༣༠ mm

ལྷན་པོ་ལྷན་པོ་ ལྷན་པོ་ལྷན་པོ་

ལོ་ལྔ་ ༣ ལྷན་པོ་ ༢ ལྷན་པོ་ལྷན་པོ་

ལོ་ལྔ་ ༡༥

༢༠༡༤ ༠༢ ༢༤ ལྷན་པོ་ལྷན་པོ་ ལྷན་པོ་ལྷན་པོ་

ལོ་ལྔ་ ༦ ལྷན་པོ་ ༣ ལྷན་པོ་ ༢

༢༠༡༤ ༠༥ ༠༥ ལྷན་པོ་ལྷན་པོ་ལྷན་པོ་ལྷན་པོ་

ལྷན་པོ་ལྷན་པོ་ལྷན་པོ་ **Normal**

DEPT. OF RADIO DIAGNOSIS & IMAGING
REGIONAL DIAGNOSTIC CENTER

NAME : Mrs. <i>Arjati</i>	AGE / SEX : <i>18</i> yrs / Female
OPD/PD No.	Date : <i>02/1/2014</i>
Referred Dr.	Indication

ULTRASOUND WHOLE ABDOMEN (FEMALE)

Liver - is normal in size with regular outline and homogenous echotexture. No focal lesion is seen. Hepatic vessels are normal. No IHBRD is seen.

Porta - CBD and portal vein are normal in calibre

Gall Bladder - is optimally distended with normal wall thickness. No luminal calculus noted. No pericholecystic lucency noted.

Pancreas - is normal in size, outline and echotexture. No peripancreatic collection noted. Pancreatic duct is not dilated.

Para-aortic area - No lymphadenopathy noted.

Spleen - is normal in size outline and echotexture. Capsule is intact. Splenic vein is not dilated.

Kidneys - Both kidneys are normal in size and echotexture. Cortico-medullary differentiation is normal. No hydronephrosis or calculus is seen. Ureter are not dilated.

Urinary Bladder - is normal in distension, contour and wall thickness. No luminal calculus noted.

Uterus - is anteverted and normal in size. No focal mass lesion noted. Endometrial cavity is central and empty. Cervix is normal in size and echotexture.

Adnexae - Both ovaries are normal in size, outline and echotexture.

Large st. ovarian Cyst of size 3.0 x 3.0 cm

Peritoneum - No free fluid noted.

IMPRESSION : Normal Study.

① Large st. ovarian Cyst

[Signature]
Senior RADIOLOGIST

DEPT. OF RADIO DIAGNOSIS & IMAGING
REGIONAL DIAGNOSTIC CENTER

NAME : Mrs. <i>Arjati</i>	AGE / SEX : <i>18</i> yrs / Female
OPD/PD No.	Date : <i>05/5/2014</i>
Referred Dr.	Indication

ULTRASOUND WHOLE ABDOMEN (FEMALE)

Liver - is normal in size with regular outline and homogenous echotexture. No focal lesion is seen. Hepatic vessels are normal. No IHBRD is seen.

Porta - CBD and portal vein are normal in calibre

Gall Bladder - is optimally distended with normal wall thickness. No luminal calculus noted. No pericholecystic lucency noted.

Pancreas - is normal in size, outline and echotexture. No peripancreatic collection noted. Pancreatic duct is not dilated.

Para-aortic area - No lymphadenopathy noted.

Spleen - is normal in size outline and echotexture. Capsule is intact. Splenic vein is not dilated.

Kidneys - Both kidneys are normal in size and echotexture. Cortico-medullary differentiation is normal. No hydronephrosis or calculus is seen. Ureter are not dilated.

Urinary Bladder - is normal in distension, contour and wall thickness. No luminal calculus noted.

Uterus - is anteverted and normal in size. No focal mass lesion noted. Endometrial cavity is central and empty. Cervix is normal in size and echotexture.

Adnexae - Both ovaries are normal in size, outline and echotexture.

Peritoneum - No free fluid noted.

IMPRESSION : Normal Study.

[Signature]
Senior RADIOLOGIST



सुकुना सामुदायिक हस्पिटल प्रा.लि.

(SUKUNA SAMUDAYIK HOSPITAL PVT. LTD.)

सुन्दरहरेवा-१०, मोरङ

ULTRASOUND REPORT

REF:- DR.SABIN LUITEL (MBBS)
Name: DIKSHYA BHATTARAI

Date: - 2075-12-19
Age/sex: - 16 Y/F

TRANS ABDOMINAL SCANNING OF ABDOMEN & FEMALE PELVIS SHOWS:-

- LIVER** :- Normal in size, shape, outline and echo texture. Portal & hepatic Vein Caliber is normal intra hepatic biliary duct not dilated. No SOL.
- G.B** :- Normal in size, outline and wall thickness, no calculus, no biliary sludge.
- C.B.D.** :- Normal in size, caliber and no calculus seen.
- PANCREAS** :- Normal in size, outline and echo texture, no calcification, pancreatic Duct not dilated.
- SPLEEN** :- Normal in size, outline and echo texture, no space occupying lesion.
- KIDNEYS** :- **Rt. Kidney** is normal in size, outline and echo texture, Cortiomedullary Differentiation is well maintained. No calculus, no Hydronephrosis, no SOL.
Lt. Kidney is normal in size, outline and echo texture, Cortiomedullary Differentiation is well maintained. No calculus, no Hydronephrosis, no SOL.
No lymphnode in the abdomen and pelvis.
Minimal amount of anechoic fluid is seen in pelvic cavity.
- URINARY BLADDER** :- Normal in position, outline and wall thickness, no Calculus seen.
- UTERUS** :- Normal in size (73.9x37.7x47.2 mm), shape, Outline and Echo texture. Endometrial thickness is normal with empty uterine cavity.
- ADNEXA** :- Rt. Ovary shows well defined thick walled cystic structure of 21.4x19.0 mm with internal echoes and posterior wall enhancement.
- POSTERIOR CUL-DE- SAC** :- free.
- IMPRESSION:** - **NORMAL UPPER ABDOMINAL SCANNING.**
- **MINIMAL PELVIC FLUID.**
- **RT. COMPLEX OVARIAN CYST? HEMORRHAGIC.**

Dr. Pradeep Pandey
Sonologist

गण्डासुन्दर। बि.से. ११
कंस.सु.

हाम्रो सेवाहरू: प्रत्येक दिन मेडिकल अफिसर द्वारा विरामी जाच, २४ घण्टा इमेरजेन्सी सेवा, डिजिटल एक्स-रे, न्यात्र सेवा, फार्मसी सेवा, इ.सि.जी. सेवा, अक्सिजन सेवा तथा अन्य सेवाहरू

UPAKAR HEALTH CARE CENTER

Biratchowk, Moranag

Ph- 021- 546015

ULTRASOUND REPORT

6/9/19

Date:- 2076/03/21

Age/ Sex: 16/F

Ref. By:- SELF.

Name:- DIKSHA BHATTARAI

- LIVER** :- Normal in size, outline and echotexture, no space occupying lesion. Intrahepatic biliary duct not dilated. Portal and hepatic veins calibre normal.
- G.B** :- Normal in size, outline and wall thickness. No calculus. No biliary sludge.
- C.B.D.** :- Normal in calibre, no calculus seen.
- PANCREAS** :- Normal in size, outline and echotexture, no calcification, pancreatic duct not dilated.
- SPLEEN** :- Normal in size, regular outline. Normal echotexture, no space occupying lesion.
- KIDNEYS** :- Both kidneys are normal in size, outline and echotexture, no calculus, no hydronephrosis, no space-occupying lesion.
No free fluid, no lymphnode in the abdomen and pelvis.
- URINARY BLADDER** :- Normal in position, outline and wall thickness, no calculus seen.
- UTERUS** :- Normal in size, outline and echotexture, normal endometrial echo pattern with empty uterine cavity.
- ADNEXA** :- Clear no mass or fluid lesion seen.

IMPRESSION:- **NORMAL SCAN**

Dr. Bhanu Shah
MBBS, MD (Radiologist)
KOSHI ZONAL HOSPITAL
NMC-11708

①

2/04/2018
Nizamuddin

༄༅། མུན་ཚེ་ཁང་། Men-Tsee-Khang

(Tibetan Medical & Astrological Institute)

ནང་པོའི་ཉམས་ཞིབ་ལྟེ་ཚན། Clinical Research Department

Gangchen Kyishong, Dharamsala (H.P.) INDIA 176215

(Subjective analysis of the effectiveness of Tibetan Medicine)

བོད་སྐད་བྱིས་པ་ཚན་བསྐྱེད་བྱུང་བའི་ནད་པའི་འགོའངས་ཤོག

QUESTIONNAIRE TO BE FILLED BY THE PATIENT BENEFITTED BY TIBETAN MEDICINE

མཚན། Name: Simmi NIZAM རྟེན། Sex: F

ལྷན་ཚེས། Birthdate: 12-04-1995 བཤེན་སྐྱེག་སྐྱོར། Marital Status: Married

འཚོ་བའི་ལས། Profession/Occupation: HOUSE WIFE

འགལ་བྱང། Address: 96-BASTI HAZRAT NIZAMUDDIN

གྲོང་ཁྱེར་རང་གྲོང་གསེབ། City or Village: NEW DELHI མངའ་སྡེ། State: DELHI

ལུང་པ། Country: INDIA མུག་ཁང་། Postal Code: 110013

འགལ་པར་ཁང། Phone no.: 7042606965 མུར་འབྲེན། Email Address: _____

སྐྱེན་བཅོས་གཞན་བྱས་ཡོད་ཟེད། Have you taken other treatments? Yes No

སྐྱེན་བཅོས་ཐོག་མའི་ཚེས་བྱང་ས། Took other treatment Since: July Till: October

ནད་གཞི་ངོས་འཛིན་རིམ་ཚིག། What was the diagnosis? Cyst

དྲག་སྐྱེད་བྱུང་ཡོད་ཟེད། Did you get relieved by those treatment? Yes No

བོད་སྐད་ཐོག་སྐྱེན་བཅོས་ཐོག་མའི་ཚེས་བྱང་ས། When did you first consult a Tibetan Doctor? 2-2-18

ནད་རྟགས་འི་ཡོད། What symptoms do you have then? Cyst, IRRREGULAR PERIOD
THYROID, INFERTILITY

བོད་སྐད་བཅོས་ཡུན་རིམ་ཚིག་གསུམ། For how long did you take Tibetan Medicine? FEB to APRIL 2018

མི་འབྲུ་ཉི་དགྲིལ། མི་འབྲུ་ཀུན་
བདེ། གོ་ཡུ། 22 དེ་ལི། 18
གཡ་གསང་། གཡུ་སྐྱོན།

བོད་སྐད་ཐོག་ནད་གཞི་ངོས་འཛིན་རིམ་ཚིག། What is the Diagnosis in Tibetan Medicine? Cysts,
HORMONAL IMBALANCE

བོད་སྐད་བྱིས་པ་ཚན་བསྐྱེད་བྱུང་བས། Did you get relieved? Yes No

སྐྱེན་བྱི་བྱས་པ། What was the result? རྩེད་ཚད་ཡོད། (slightly improved)

ཡན་བསྐྱེད་གང་ཡེགས། (Much better) དྲག་སྐྱེད་ཆ་ཚང་བྱུང། (Completely cured)

ཡན་བསྐྱེད་རིམ་ཚིག་གསུམ། Can you please explain in detail the effects of Tibetan Medicine?

I take ALOPATHIC MEDICINE so many days for Cyst & other problems but their result was nothing I want to conceive the baby but the doctor said that I can't to get pregnant because of Infertility & cyst etc. Then after that I came Tibetan and check to myself. They give some TIBETAN Ayurvedic medicine & said there is nothing what doctor said. And yes its true I conceive the baby & Now I am a mother of a Daughter. THANK YOU SO MUCH TIBETAN Doctor.

བོད་སྐད་བྱིས་པ་ཚན་བསྐྱེད་བྱུང་བས། Have you found any side effects? Yes No

སྐྱེན་བཅོས་ལག་དེབ་ཁང་དང་ནད་གཞི་ངོས་འཛིན་བྱི་ཡིག་ཆ་མཉམ་སྐུར་དགོས། Can you please attach the important medical reports (Allopathic test)?

སྐྱེན་པའི་མཚན། Name of the consulting Doctor: Dr. CHIME DOLKAR

ཡན་ལག་སྐྱེན་ཁང། Branch Clinic: NIZAMUDDIN

འབྲུག་སྐྱེན་ཁྱེད་ནད་པའི་བཀའ་བསྐྱོབ་ཡོད་དམ། Do you have any resentment against using this information in our Newsletters & Journals etc.? Yes No

ནད་པའི་མཚན་རྟགས་དང་ཚེས་བྱང་ས། Patient's Signature & date: S. Simmi 2/4/2018

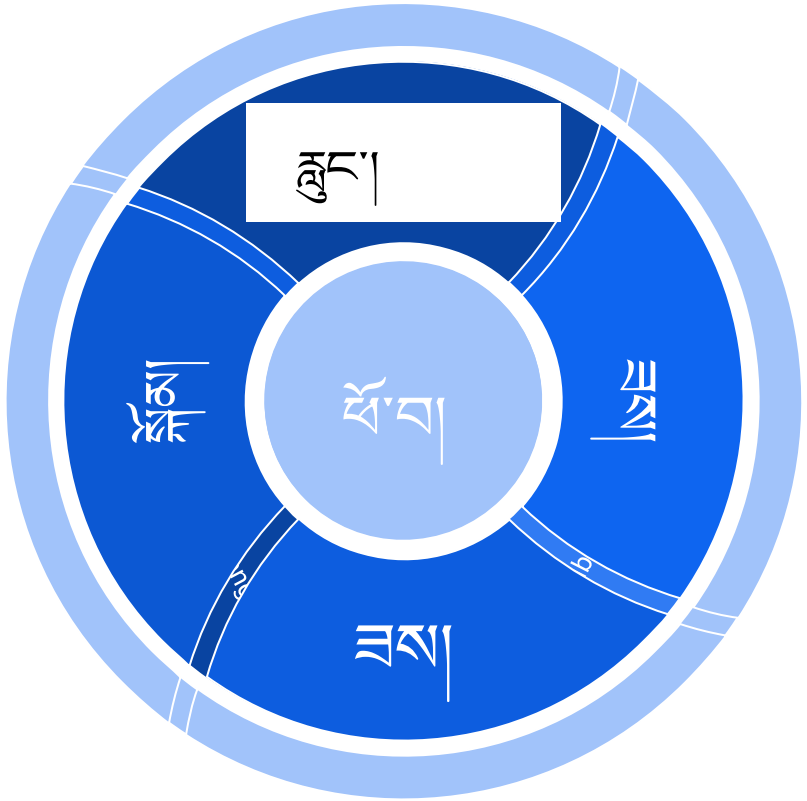སྒོ་འཕྲོད་ཀྱི་ཚུལ།

- ❖ དུ་གུ་བཙུག་ལྟེང་གི་བར་དེས་པར་བྱ་མ་བུ་ལྟར་ཐབས་བྱེད་དགོས།
- ❖ ལྷ་མཚན་ལྷ་མོ་བཞིན་པའི་དུ་བུ་བུ་ལྟར་དགོས་པ་ལས་དེ་འགག་འདྲི་བྱེད་པའི་སྒོ་བྱེད་དང་སྐྱེ་འཕྲོད་སྒོ་བྱེད་ལས་སྒོ་བྱེད་པའི་ལས་སྒོ་བྱེད་པར་གང་བྱེད་བཞེན་རྒྱ་མཐོང་།
- ❖ གཅིན་དང་བཤང་བ་ལ་སོགས་པ་འབབ་བཞིན་དུ་བཀག་པ་དང་མི་འབབ་བཞིན་དུ་ནན་གྱིས་བཅོར་རྒྱ་མཐོང་།
- ❖ བཤང་བ་རྒྱུན་ལྔ་ལྔ་འབབ་པའི་སྤྱི་ལུས་ཀྱི་སྒོ་ལ་བཅག་རན་པར་བྱེད་པ་དང་། ཉེན་མེད་རྒྱ་ལི་ཏར་ ༡ ལས་ ༢ བར་དེས་པར་བཏུང་བ། ཟས་སྲ་རྒྱུན་འབྲུམ་སྐྱམ་པོ་དང་སྒོ་ཚལ་རིགས། འབྲུ་རིགས་འདྲ་མེད། དུས་སྲ་བཏུས་པའི་ཤིང་རྟོག་སོས་པའི་རིགས་བཅས་བཞེན་དགོས།
- ❖ ངོ་སོ་ཡང་ལ་རྒྱུ་པའི་ཟས་སྐྱེད་དུ་རྩལ་གེ་ཡན་(caffeine)ལྔ་པའི་ཅོག་ལི་ཏི་(chocolate)དང་། འབྲུགས་པ་བྱེ་མི་(Ice cream)ཇའི་རིགས། ཚོག་ཇ། (coffee) རྩལ་སྐྱེད་བྱས་པའི་བཏུང་བའི་རིགས་(soft drinks)བཅས་སྤོང་དོགས།
- ❖ རྒྱུན་དུ་སེམས་ཞི་བདེ་བཀ་སེབས་ངང་གནས་སྤྱིར་རང་རང་གི་ཁམས་དང་མཐུན་པའི་བྱ་བར་འཇུག་པ་དང་། སེམས་ཁྲལ། འཇིགས་སྐྱོག་སྲུག་བཟུལ་སོགས་ཀྱིས་རབ་དུ་མ་མར་ལྟོན་པའི་ཐབས་ཤེས་བྱེད་དོགས།
- ❖ འབྲས་དམར་པོ་འཕ་ལུན་འབྲས། འོག་འོང་མངར་མོ། འབྲུ་རིགས་(legumes)སྒན་མའི་རིགས། སྒོ་ཚལ་རྒྱང་ལྷུ་འཇུག་རིགས། སྐྱོགས་མཁྲོགས་ཤིང་འབྲས་རིགས་(nuts)ཇལ་མོ་རྩེ་(almond)སྐྱར་ཀ་(walnutཕར་ཤིའི་འབྲུ་(pumpkin seeds)ཟར་མའི་འབྲུ་(flaxseeds)།།
- ❖ སེལ་འཇུག་(cherries)ཇེ་སྒོ་ལ་དོ་(avocado)ཚ་ལུ་མ་སོགས་ཤིང་འབྲས་སྐྱར་མའི་རིགས། ཀྱ་བྱ་སྐྱལ་བའི་རྩུ་(apple cider vinegar)སོགས་རན་པར་བཞེན་དགོས།
- ❖ སྤྱིར་ཤིང་རྟོག་ལུ་བ་འཇུང་བ་ལས་ཤིང་རྟོག་རང་བཟུང་ན་གཟུགས་པོར་པན་རྒྱུས་ཆེ་བ་ཡོད།

ཕོ་བའི་མེ་དྲོད་རྣམ་བཤམས།

རྒྱུད་ལས།

ལྷོ་བ་ཆ་གཉིས་ཟས་ལ་ཆ་གཅིག་
སྒོམ།
ཆ་བཞི་པ་ནི་རྒྱུད་གི་གནས་སུ་
བཤམས།



རྒྱུན་སྦྱོང་གྱེད་སྒྲོལ།

- ཉེན་པར་གཉིད་ལོག་སྤང་། གཉིད་ཡེར་འོ་མ་ཞོ་ཆང་ག་ལུ་བཏུང་། མགོ་དང་ན་བ་རྩུམ་བྱུག་བྱ།
- དགུན་དུས་རོ་ཅ་བཀག་པ་མེད།
- དུས་རྒྱུན་ཚོལ་བཅག་རན་པར་བྱ།
- ཏྲ་ཏུ་བསྐྱུ་བྱུག་བྱ། རྡོལ་ཕྱི་བད་ཀན་སེལ་ཞིང་ཚོལ་འབྱུ་བྱེད། ལྷགས་གསལ་ཡན་ལག་བཏུན་པར་བྱེད་པའི་མཚོག།
- དུས་རྒྱུན་ལྷུས་འཁོར་ལ་བཞུག་པ། ལྷུས་ནི་རོ་ཅ་དྲོད་སྟོབས་ཚོ་མདངས་སྐྱེ།
- རྒྱུན་དུས་མི་དགོ་བཅུ་ལྷིག་པའི་ལས་བཅུ་ལྷུས་ངག་ཡིད་ཀྱིས་སྤང་།

། ལྷུ་མ་མའི་འཕྲོད་བསྟེན་དང་བྱིས་པ་
ཉེར་སྲོད་སྐོར་གྱི་ཤེས་བྱ།



སྐབར་མས་པ་བརྟེན།



མོད་གཞུང་སྐོར་ཉེས་ཁང་།




ནད་གཞི་ཚོན་འགོག་དབུ་ལྗོངས་། ༡༢

བོད་ཀྱི་གསོ་བ་རིག་པ་ལས་ནད་གཞི་ཚོན་འགོག་ཤེས་བྱ།

མོ་ནད།
GYNAECOLOGICAL
DISORDER



USAID
FROM THE AMERICAN PEOPLE



། འདུད་མཚོག་གཏར་གའི་ལག་
ལོན་ཀུན་གསལ་བེའུ་བྱི་
མོ་ལོང་།

ལྷུ་མ་མ་བུ་མས།



མཚོ་མ་མའི་གསོ་བ་རིག་པ་ལས་ཁང་།



СПАСИБО

THANK YOU!

